RESPIRATORY REHABILITATION IN THE SPINE CORD INJURED PATIENT

고명균
호흡치료 전문간호사
중증치료 간호팀
삼성 서울 병원

AGENDA

- RESPIRATORY ANATOMY & PHYSIOLOGY
- RESPIRATORY ISSUES
- RESPIRATORY COMPLICATIONS
- RESPIRATORY REHABILITATION
- CASE

RESPIRATORY ANATOMY

흡기 관여 근육

- 횡경막
- 외늑간근
- 부속근(승모근,
  흉쇄유돌근,대흉근,사각근)

호기 관여 근육

- 복직근,복횡근
- 내,외복사근
- 대흉근

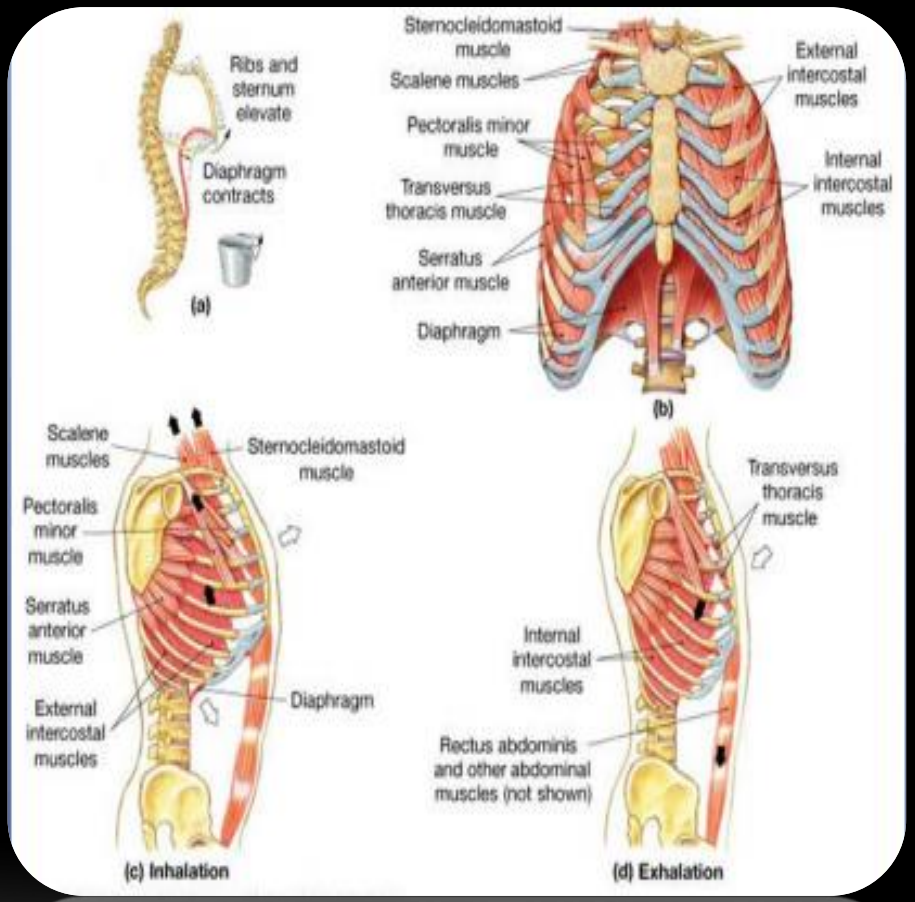

INSPIRATION

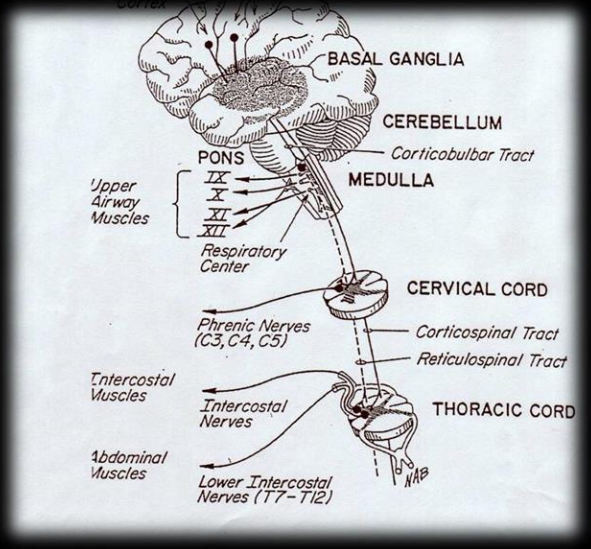

- 횡경막 근육(diaphragm muscle)
  - 흡기시 가장 중요한 근육
  - 정상 호흡 시 일회호흡량의 65%를 담당
  - 경동맥궁에 위치한 Phrenic nerve(c3~c4)로 부터 innervated
- 내늑간근(intercostal muscles)
  - spinal nerve(T1~T11)에서 innervated
  - 늑골을 거상시키고 흉벽을 확장 시키는 역할
- 사각근(scalene muscle):C4~C8
- 흉쇄유돌근(stenocleidomastoid),승모근(trapezius):C1~C4 & Cranial nerve vi

EXPIRATION

- 일반적인 호흡패턴에서 호기는 근육의 힘이 아닌 탄성에 의한 passive movement
- 복부근육은 lower thoracic spine에서 innervated
- 효과적인 기침이나 가래 배출시 또는 분당 환기량(Miniute ventilation)을 증가시킬때 복부근육 사용
- Complete teraplegia 환자의 경우 복부 근육 악화 초래로 forced expiration이 힘들어짐

PHYSIOLOGY AND LOSS OF FUNCTION

- 손상 부위를 알면 폐기능의 잔존 정도나 합병증 예측 가능
- 합병증을 예상할 수 있으면 적절한 care나 예방이 가능
- 폐기능의 회복은 predictable !!!!

RESPIRATORY ISSUES

- Acute neurogenic pulmonary edema
- Hemodynamic instability, i.e., bradycardia, hypotension, hypothermia – spinal shock
- Unstable cervical spine/ risk of worsening neurologic injury
- Inspiratory difficulty, loss of respiratory musculature, flail physiology
- Aspiration risks
- Direct injury to the airway
- Secondary injury to the airway, i.e., ETT and tracheostomy complications, esophageal fistulae to the airway
- Loss of cough ability secondary to the loss of expiratory muscles

RESPIRATORY ISSUES

- SCI후 급 만성기에 환자의 Morbidity와 Mortality를 증가시키는 주요 요인
- 호흡기 합병증은 SCI후 1~5일 이상 경과시 주로 발생
- 호흡부전은 3~4.5일 경과시 주로 발생(d/t swelling)
  - $Pco_2 > 50mmHg$, $Pao_2 \leq 50mmHg$ on room air
- C1~C4 손상시 84%,C5~C8 손상시 60%에서 호흡기 합병증이 발생
- Injury level,severity,age,pre-existing co-morbidites에 따라 영향

PARASYMPATHETHIC TONE

- “Increased” tone with injuries above the T1 level
- Bronchoconstriction, narrowing of the airways
- Increased bronchial gland secretion
- Increased mucus production
- Increased viscosity of the mucus

RESPIRATORY COMPLICATION

- 호흡부전을 유발하는 respiratory dysfunction의 3가지 types
  - Impaired inspiratory capacity
  - Retained secretions
  - Autonomic nervous system dysfunction
- SCI로 사망한 환자의 80%가 Pumonary problems

RESPIRATORY COMPLICATION

ATELECTASIS

- 급성기 SCI 환자의 Most common complication
- 폐 확장의 손상으로 인한 이차적인 증상
  - 호흡근의 약화
  - 기침의 약화
  - 기도내 가래 정체

RESPIRATORY COMPLICATION

PNEUMONIA

- 기도내 삽관이나 인공호흡기 사용시 발생 증가(기도내 삽관일에 따라 1~3%씩 증가)
- ASPIRATION RISK를 고려!
- In the first 3 – 5 days,
- typical community organisms: strep pneumonia, staph aureus, H. Influenza, Moraxella.
- 적절한 항생제 사용
- 50%이상이 폐렴으로 사망

RESPIRATORY COMPLICATION

ASTHMA

- ASTHMA의 기왕력(-)
- Autonomic change의 결과로 발생(unopposed cholinergic bronchoconstrictor activity)
- Cervical spine의 transection이 폐로 전달되는 sympathetic passway를 방해

RESPIRATORY COMPLICATION

HYPERSECRETION

- Bronchial mucus의 hypersecretion은 손상 후 1시간 이내에 발생
- 급성 teraplegia 환자의 40%에서 보고
- Vagal activity의 영향을 받지 않고 Sympathetic control이 소실되면서 기인

RESPIRATORY ASSESSMENT

- EXAM(history,Physical,neurological)
- Coughing power assessment
- SECRETION 양상
- RESPIRATORY PATTEN(RATE,Depth,regularity,accessory muscle 사용)
- Vital capacity(흡기,호기 volume):injury후 수일동안 매 근무조마다
- CXR :무기폐의 악화,폐부종,폐렴

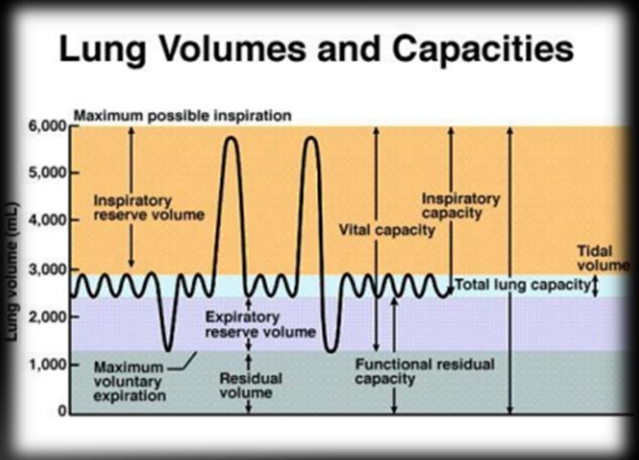

RESPIRATORY REHABILITATION

- INSPIRATORY RESISTIVE EXERCISE
- MAINTENANCE OF PULMONARY COMPLIANCE EXERCISE
- SECRETION REMOVAL
  - COUGHING
  - COUGH ASSIST
  - IPV
  - HIGH FREQUENCY CHEST WALL OSCILLATOR
  - CPAP
- 기타(Diaphragmatic pacing)

INSPIRATORY MUSCLE TRAINING

- 호흡근의 지구력이 증가로 호흡기계 합병증 예방에 도움
- 약해진 근육에 피로도를 증가시킬 수 있다
- 호흡근의 근력이 정상치의 25~30%로 약해지면 시행하지 않음
  - Maximal negative inspiratory pressure(P_{imax})의 30%에서 시작하여 60-70%가 성취되도록 강도를 올림
- 방법
  - Flow resistive : 여러 가지 크기의 구멍을 통해 흡입을 실시하게 함으로써 호흡 시 저항을 받게 함

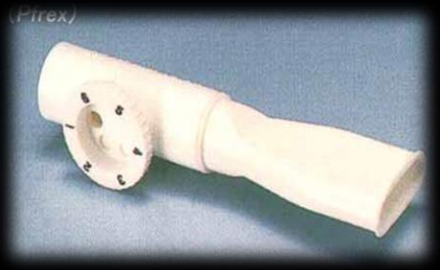

  - Threshold resistive : 일정한 압력 도달 시 기구의 밸브를 열리게 함으로써 흡기 시 저항을 받게 함.

INSPIRATORY MUSCLE TRAINING

Respiratory Medicine (2006) 100, 1886–1895

ELSEVIER

respiratoryMEDICINE

REVIEW

Respiratory muscle training in persons with spinal cord injury: A systematic review

Siska Van Houtte[a], Yves Vanlandewijck[a], Rik Gosselink[a,b,*]

[a]Faculty of Kinesiology and Rehabilitation Sciences, Katholieke Universiteit Leuven, Tervuursevest 101, 3001 Leuven, Belgium
[b]Respiratory Division and Respiratory Rehabilitation Unit, Universitaire Ziekenhuizen Leuven, Herestraat 49, 3000 Leuven, Belgium

Received 22 August 2005; accepted 24 February 2006

- 23개의 연구를 Retrieve
- 호흡근을 개선하기 위해 호기근의 strength,vital capacity,residual volume을 평가하는것이 일반적인 경향
- 흡기근과 endurance는 자료가 불충분
- 삶의 질,호흡기 합병증,운동수행능력등의 효과를 평가
- 향후 RCT 연구가 필요

MAINTENANCE OF PULOMONARY COMPLIANCE

공기누적훈련(Air stacking exercise)

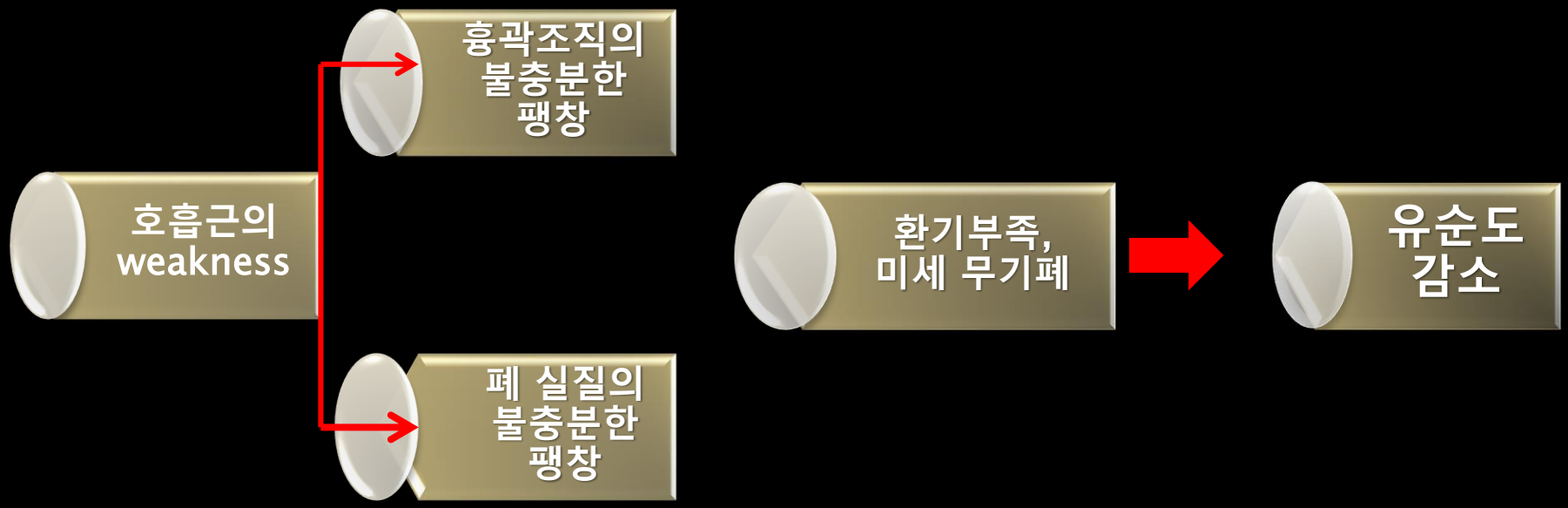

MAINTENANCE OF PULOMONARY COMPLIANCE

공기누적훈련(Air stacking exercise)

- 환자에게 최대한 흡입 가능한 용량을 들어 마시게 한 후 마우스피스나 비구강 마스크를 통해 공기를 최대한 추가로 주입
- 심호흡과 공기주입을 자주 하는 것이 흉곽의 폐포발육에 필요한 조건이며, 과도팽창은 무기폐를 예방하고 폐활량을 증지시킨
- 폐활량이 정상의 50~60%로 감소 시 시작
- 일회에 10~15회, 일 2~3회 시행

Fig. 1. Patient with neuromuscular disease performing "air stacking" with a manual resuscitator for chest wall expansion.

Fig. 5 – Spinal cord injury patient submitted to optimal insufflation with a manual resuscitator followed by an abdominal thrust performed by trained respiratory physiotherapists to optimize peak cough flow´s.

Fig. 1. Patient demonstrating air stacking using a manual resuscitator.

MAINTENANCE OF PULOMONARY COMPLIANCE

설인후 호흡(Glossopharyngeal breathing,Frog breathing)

- 상부 경추 손상에 의한 사지마비나 신경근육질환으로 인해 심한 호흡근 마비가 있을 경우 인공호흡을 보조하면서 인공호흡기의 오작동에 대비하는 호흡법
- 숨을 들여 마신 후 개구리 호흡법처럼 혀와 인후근육을 이용하여 입안공기를 폐로 밀어 넣듯이 호흡
- 60-120ml/회, 6-9번 반복
- SCI 환자의 경우 1~2시간 유지 가능

COUGHING MECHANISM

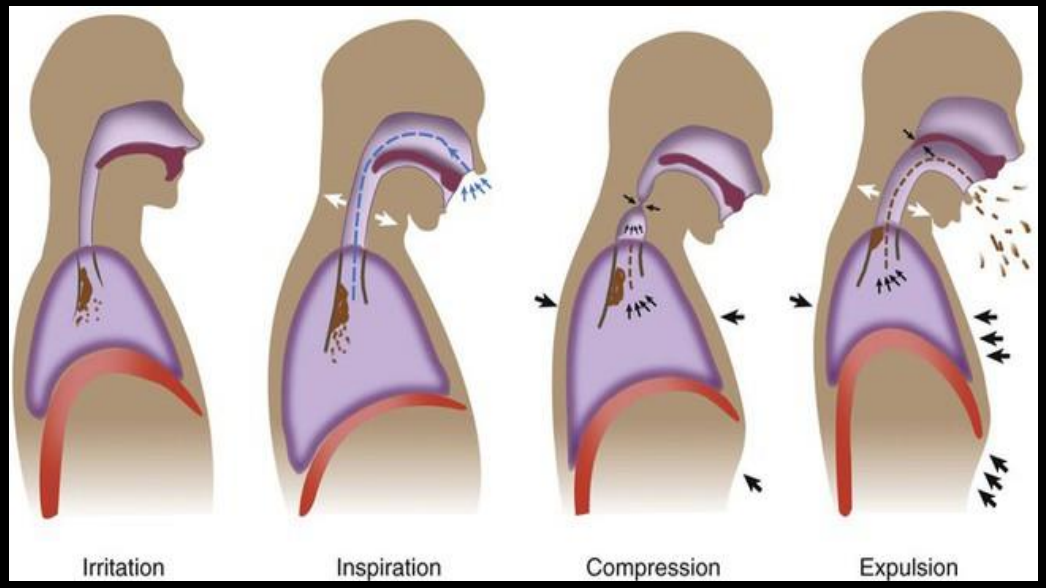

기침 전 3단계

- 흡입단계:기침 전 심호흡을 통해 많은 량의 공기 흡인하여 유량확보
- 압박단계:공기 흡입 후 성문을 닫힌 상태에서 호흡근이 수축하여 흉곽 내 압력 상승
- 배출단계:흉곽 내 압력이 상승 후 성문이 열리면서 호기근 수축,빠른 유속의 기침이 발생

MECHANICAL INSUFFLATOR-EXSUFFLATOR(MI-E):COUGH ASSIST

- 원리 및 방법
  - 1~3초 동안 양압(30~50cmH2O)

    -> 갑자기 음압(-30~50cmH2O;기침)

    2~3초

    -> 기침 유발 -> 객담 배출
  - 분비물 제거될 때 까지 5회 이상 실시
  - 마스크, t-tube등 통해 가능
- 빈도 : 수시

IPV(INTRA PULMONARY PERCUSSION VENTILATION)

- Action : “percussion” on inspiration, passive expiration
- 일회 호흡량(tidal volume)이하의 작은 호흡량으로 분당 350회 이상의 고빈도 호흡을 시키는 장치
- 폐내 진동,가습,폐내 투약을 동시에 시행함으로써 폐내 분비물을 기계적으로 혹은 화학적으로 제거해 주는 흉부 물리 요법의 한 방법
- 약 20분간 적용

HIGH FREQUENCY CHEST WALL OSCILLATOR

- Action : moves mucus from peripheral to central airways
- Large-volume variable-frequency airpulse delivery system
- Pulse frequency : 5-25Hz

CPAP(CONTINOUS POSITIVE AIRWAY PRESSURE

Oxygen or air source를 통해 power가 제공되며 **특수 valve(virtual valve)**에 연결하여 일정하게 **양압을 제공**하는 disposable CPAP 장비로 All face mask,endotracheal tube,trahceostomy tubes에 사용 가능하다.

Fig. 2 – Patient with non-bulbar amyotrophic lateral sclerosis using a mouthpiece with a volume cycled ventilator for daytime ventilatory support.

Fig. 7 – Patient training with the use of mouthpiece IPPV for daytime ventilatory support with the tracheostomy tube capped.

Fig. 8 – High SCI patient using mouthpiece IPPV with the tracheostomy site closed

DIAPHRAGMATIC PACING

- Nerve stimulator is surgically placed
- Phrenic nerve를 stimulation하여 횡경막을 contraction

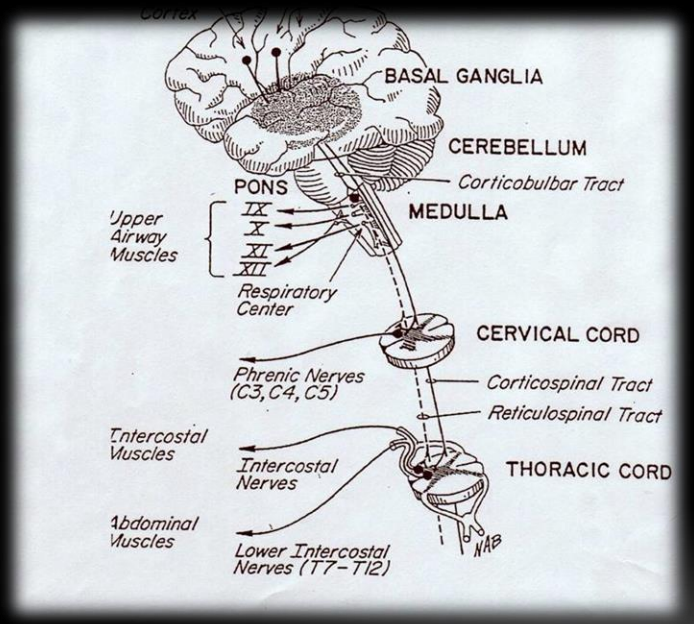

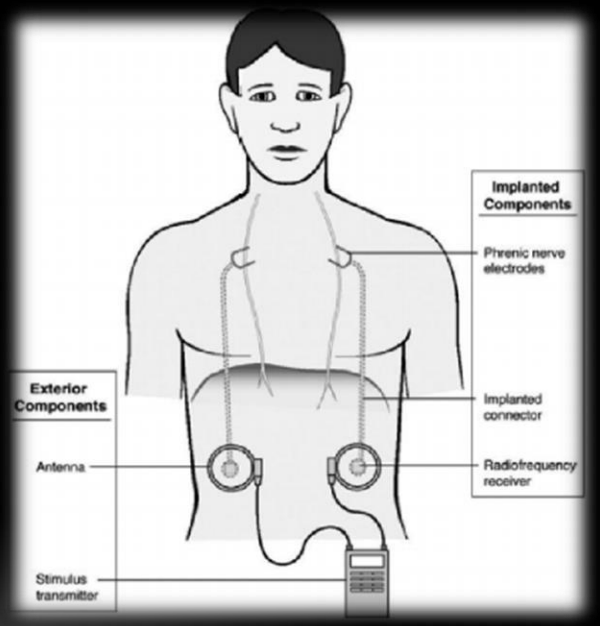

DIAPHRAGMATIC PACING

Journal of Clinical Neuroscience 17 (2010) 205–208

Contents lists available at ScienceDirect

Journal of Clinical Neuroscience

journal homepage: www.elsevier.com/locate/jocn

Clinical Study

Phrenic nerve stimulation: The Australian experience

Peter Khong [a,*], Amanda Lazzaro [b], Ralph Mobbs [a]

[a] Department of Neurosurgery, Prince of Wales Hospital, Barker Street, Randwick, New South Wales 2031, Australia

[b] School of Medical Sciences, Faculty of Medicine, University of New South Wales Kensington Campus, Sydney, New South Wales, Australia

- 1977~2010(호주)
- Phrenic nerve stimulator를 삽입한 19명의 환자를 review
- 총 사용기간:1~21년(평균 13년)
- Outcome:11명생존,1명 추적 loss,7명 사망
- Complication:감염,위치이탈,전극 기능이상
- 활용한 만한 data나 문헌이 부족

CASE

CASE

- 35Y/Female
- 의뢰사유: TA로 인한 spinal cord injury
  ventilator care후 weaning
  Diaphragm의 motor 기능 저하
  coughing power weak
  secretion expectoration 저하
  필요시 Tracheostomy 고려중

- 기왕력: C6 burst fracture에 대한 operation이후에
  Lt. lung Atelectasis

.

CASE

* **Bronchial hygiene**

환자상태 확인

Fever : No

Sputum : 양상 - Whitish
점도 - Loose

Coughing power : Weak

Breathing sound : Vesicular
WLF diminish

Accessory muscle 사용 : Yes

Self expectoration : No

Oxygen (4)L/min via (NP) inhalation

Saturation (97)%

중재 내용

Inhalation : Exhalation = +20cmH2O : -40cmH2O 5회/cycle x (5)회 cycle 시행하며, 시행과 함께 chest shaking try 함

Oral-tracheal suction gentle 하게 시행함

담당간호사와 환자 상태에 관하여 정보 공유함

중재 후 환자상태 평가

Breathing sound : Vesicular
Lt diminish

Sputum : 양상 - Whitish
점도 - Loose

Deep breathing : Poor

Coughing power : Weak

중재 결과 및 추후 계획

익일 재방문하여 호흡치료 예정임

CASE

중환자 전문간호기록 (호흡치료)

■ 기본정보

시행일 : 2012-01-18

호흡치료#3 cough assist
금일 오후 REH: air stacking 및 quad cough 실시한 상태

■ 검사소견

Chest X-ray : LLL atelectasis

■ 치료 간호정보

* Bronchial hygiene

환자상태 확인

Sputum : 양상 - Whitish
점도 - Moderate

Coughing power : Weak

Breathing sound : Vesicular
LLF 호흡음 매우 감소

Accessory muscle 사용 : No

Self expectoration : No

Oxygen (5)L/min via (NP) inhalation

Saturation (96)%

금일 환자가 느끼는 dyspnea 없다고 함

중재 내용

환자에게 현상태와 호흡치료의 목적에 관하여 설명함
cough assist(MIE) Inhalation : Exhalation = +20cmH2O : -40cmH2O 5회/cycle x (5)회

CASE

- 14일 경과 후

중재 후 환자상태 평가

Breathing sound : Vesicular

Deep breathing : Moderate

Coughing power : Weak

스스로 coughing하여 yellowish sputum 중량 3회 뱉어냄.
MIE 후 sputum 배출은 없었음

중재 결과 및 추후 계획

익일 재방문하여 호흡치료 예정임

■ 밑그림 및 이미지

감사합니다